



<http://dx.doi.org/10.35596/1729-7648-2020-18-8-89-96>

*Оригинальная статья*  
*Original paper*

УДК 617.735-007.23-08-053.2

## СУБПороГОВАЯ МИКРОИМПУЛЬСНАЯ ЛАЗЕРНАЯ КОАГУЛЯЦИЯ ОТСЛОЙКИ СЕТЧАТКИ У ДЕТЕЙ

СУЩЕНЯ Г.А.<sup>1</sup> МАРЧЕНКО Л.Н.<sup>2</sup>

<sup>1</sup>УЗ «Минская областная детская клиническая больница (Минская обл., Республика Беларусь)

<sup>2</sup>УО «Белорусский государственный медицинский университет» (г. Минск, Республика Беларусь)

Поступила в редакцию 27 ноября 2020

© Белорусский государственный университет информатики и радиоэлектроники, 2020

**Аннотация.** Отслойка сетчатки у детей часто требует нескольких повторных хирургических вмешательств. Несмотря на активное хирургическое лечение, субретинальная жидкость может длительно сохраняться в макулярной зоне глазного дна. Это приводит к низкой остроте зрения после операции и неудовлетворительному функциональному результату лечения. При отсутствии центрального зрения у детей развиваются амблиопия и вторичное косоглазие. Повторные операции увеличивают риск осложнений. Пороговая лазерная коагуляция приводит к термическому повреждению всех слоев сетчатки с образованием хориоретинального сращения, которое обеспечивает адгезию слоев ретины, но необратимо повреждает нейроэпителий сетчатки. Поэтому в макулярной зоне применение пороговой лазерной коагуляции ограничено. Метод субпороговой инфракрасной микроимпульсной лазерной коагуляции разработан на основании клинического исследования 44 пациентов детского возраста отделения детской офтальмологии Минской областной детской клинической больницы, у которых после экстрасклеральной операции по поводу отслойки сетчатки длительно сохранялся уровень субретинальной жидкости в заднем полюсе глаза. Предложенные параметры воздействия предусматривают избирательное воздействие на клетки пигментного эпителия сетчатки лазерным излучением в микроимпульсном режиме без необратимой термической денатурации фоторецепторов и без повреждения нейроэпителия с целью стимуляции резорбции субретинальной жидкости и коррекции трансудативных нарушений. В результате восстанавливается прилегание фоторецепторного слоя сетчатки к пигментному эпителию. Эффективность метода подтверждается уменьшением или полным исчезновением субретинальной жидкости, прилеганием нейроэпителия по данным оптической когерентной томографии, и, как следствие, повышением остроты зрения. Предлагаемый метод позволил оптимизировать лечение детей с отслойкой сетчатки, улучшить анатомические и функциональные исходы лечения, что имеет медицинское и социально-экономическое значение.

**Ключевые слова:** отслойка сетчатки, дети, субпороговая микроимпульсная лазерная коагуляция, субретинальная жидкость, метод лечения.

**Конфликт интересов.** Авторы заявляют об отсутствии конфликта интересов.

**Для цитирования.** Сущеня Г.А., Марченко Л.Н. Субпороговая микроимпульсная лазерная коагуляция отслойки сетчатки у детей. Доклады БГУИР. 2020; 18(8): 89-96.

## SUBTHRESHOLD MICRO-IMPULSE LASER COAGULATION OF RETINAL DETACHMENT IN CHILDREN

HALINA A. SUSHCHENIA, LUDMILA N. MARCHENKO

<sup>1</sup>*Minsk regional children's clinical hospital (Minsk region, Republic of Belarus)*

<sup>2</sup>*Belarusian State Medical University (Minsk, Republic of Belarus)*

*Submitted 27 November 2020*

© Belarusian State University of Informatics and Radioelectronics, 2020

**Abstract.** Retinal detachment in children often requires multiple revisions. Despite active surgical treatment, subretinal fluid can persist for a long time in the macular region of the fundus. This leads to a decrease in visual acuity after surgery and an unsatisfactory functional result of treatment. In the absence of central vision, children develop amblyopia and secondary strabismus. Reoperations increase the risk of complications. Threshold laser coagulation leads to thermal burns of all layers of the retina with the formation of chorioretinal adhesion, which ensures adhesion of the retinal layers, but irreversibly damages the retinal neuroepithelium. As a result, the use of threshold laser coagulation in the macular zone is limited. The method of subthreshold micropulse diode laser ablation (STDLA) was developed on the basis of a clinical examination of 44 pediatric patients of the pediatric ophthalmology department of the Minsk Regional Children's Clinical Hospital, whose level of subretinal fluid in the posterior pole of the eyes remained for a long time after extrac scleral surgery for retinal detachment. The proposed exposure parameters provide a selective effect on the cells of the retinal pigment epithelium with laser radiation in the micropulse mode without irreversible thermal denaturation of photoreceptors and without damage to the neuroepithelium in order to stimulate the resorption of subretinal fluid and correct transudative disorders. As a result, the adhesion of the retinal photoreceptor layer to the pigment epithelium is restored. The effectiveness of the method is confirmed by a decrease or complete disappearance of subretinal fluid, adhesion of neuroepithelium according to optical coherence tomography and leads to an increase in visual acuity. The proposed method made it possible to optimize the treatment of children with retinal detachment, to improve the anatomical and functional outcomes of treatment, which is of medical and socio-economic importance.

**Keywords:** retinal detachment, children, subthreshold micropulse diode laser ablation, subretinal fluid, treatment method.

**Conflict of interests.** The authors declare no conflict of interests.

**For citation.** Sushchenia H.A., Marchenko L.N. Subthreshold micro-impulse laser coagulation of retinal detachment in children. Doklady BGUIR. 2020; 18(8): 89-96.

### Введение

Отслойка сетчатки у детей (ОСД) – заболевание, часто требующее нескольких повторных хирургических вмешательств для достижения анатомического прилегания ретины. По сравнению со взрослыми, дети с отслойкой сетчатки имеют неблагоприятное течение заболевания [1, 2]. Высокая частота отслойки макулы, выраженная и агрессивная пролиферативная витреоретинопатия, хроническое течение приводят к сохранению остаточной субретинальной жидкости (СРЖ) в макулярной зоне после хирургического лечения [3, 4]. Анатомо-функциональное восстановление фоторецепторов сетчатки начинается сразу после ее полного прилегания [5, 6]. Длительное персистирование СРЖ, особенно в заднем полюсе, негативно сказывается на состоянии нейроэпителия и, как следствие, на функциональном успехе операции [7–9].

Существует прямая корреляция между длительностью наличия СРЖ после хирургии отслойки сетчатки у детей и низкой остротой зрения, связанной с макулярной патологией [8, 10]. Неудовлетворительные, от 10 до 80 %, функциональные и анатомические исходы при использовании различных операционных подходов [10] требуют выполнения

дополнительных оперативных воздействий, которые снижают конечные результаты лечения. При отсутствии центрального зрения у детей быстро развиваются амблиопия и вторичное косоглазие. Большое количество инвазивных манипуляций увеличивает риск инфекционных осложнений, степень витреоретинальной пролиферации, вторичной глаукомы, спонтанного гемофтальма и катаракты [11, 12].

В последние годы активно исследуются процессы нейродегенерации сетчатки в результате ее отслоения, а также возможности современных лазерных технологий в лечении данного состояния. Гистологические исследования на животных показали, что при отслойке сетчатки возникает грубое нарушение ее структуры со скоплением жидкости, гибель фоторецепторов, интра- и экстрацеллюлярный отек клеток Мюллера и появление клеток воспаления вокруг сосудов [6, 11, 12]. Восстановление длины наружных сегментов фоторецепторов начинается сразу после прилегания слоев ретины [1, 3, 8] и на 70 % достигает физиологических параметров к 30–35 дню, а затем увеличивается незначительно [2, 8, 10, 11]. Неполное прилегание нейроэпителия является неблагоприятным фоном для регенерации фоторецепторов. Дисбаланс жидкости в тканях и между ними лежит в основе патологических изменений и приводит к хроническому отеку, что является основной причиной дегенерации нейронов [6].

Одним из важных эффектов лазерной коагуляции является формирование хориоретинального сращения [5, 12], которое обеспечивает адгезию слоев ретины. Использование традиционных параметров «пороговой» лазерной коагуляции в зоне средней и крайней периферии, а также экватора глазного дна активно применяется в лечении отслойки сетчатки. Данное воздействие может применяться как самостоятельный метод, а также как вспомогательная модальность до экстрасклерального и витреального вмешательств в послеоперационный период. Такая лазерная абляция приводит к термическому необратимому ожогу слоев сетчатки с образованием рубца, поэтому имеет ряд очевидных нерешенных проблем: значительные структурные повреждения и функциональные потери качества зрительных функций и контрастной чувствительности, снижение цветового зрения, нарушение поля зрения в виде относительных и абсолютных скотом [11].

Из работ J. Roeder (1993 г.) и P. Lanzetta (2001 г.) следует, что для необходимого терапевтического воздействия лазерной абляции не требуется термическая денатурация во всех слоях ретины [8]. Применение субпороговых параметров лазерного излучения достаточно для селективного воздействия на пигментный эпителий сетчатки. При этом происходит постепенное восстановление нормальной анатомо-физиологической архитектоники наружных слоев ретины, в том числе пигментного эпителия. При низкоэнергетическом микроимпульсном режиме не происходит распространения тепловой энергии на нейроэпителий сетчатки и фоторецепторы не повреждаются [3, 4]. Следует отметить корреляцию степени структурных повреждений хориоретинального комплекса и скважности воздействия [11, 12].

Дополнительным фактором, с одной стороны, сохраняющим фоторецепторы от термической денатурации, с другой – рассеивающим терапевтический лазерный пучок, является слой коллоидной субретинальной жидкости. При длине волны 810 нм и высоте слоя СРЖ до 800 мкм рассеиванием пучка можно пренебречь из-за незначительных потерь энергии. Таким образом, максимальный терапевтический эффект при предложенной методике будет наблюдаться при высоте отслойки нейроэпителия до указанных значений в 0,8–1,0 мм, а при более высоких – прогрессивно уменьшаться.

Этот эффект потенцируется биологическим стимулирующим воздействием субпорогового микроимпульсного лазерного воздействия на все структуры сетчатки [2, 12].

Субпороговая инфракрасная микроимпульсная лазерная коагуляция (СПИЛК) является эффективным методом стимулирования абсорбции СРЖ клетками ретинального пигментного эпителия, устранения обратимых нарушений нейроэпителия сетчатки. Эффективность разработанного метода субпороговой лазерной коагуляции после хирургии отслойки сетчатки у детей, отличающегося прицельным воздействием, подтверждается уменьшением или полным исчезновением СРЖ, прилеганием нейроэпителия по данным оптической когерентной томографии, и, как следствие, повышением остроты зрения [11].

## Материалы и методы

Проведен анализ результатов обследования и лечения 44 детей (44 глаза) после операции экстрасклерального пломбирования отслойки сетчатки в глазном отделении УЗ «4-я городская детская клиническая больница» г. Минска и отделении детской офтальмологии УЗ «Минская областная детская клиническая больница», их динамического наблюдения в офтальмологическом консультативном центре УЗ «4-я городская детская клиническая больница» г. Минска и консультативном кабинете УЗ «Минская областная детская клиническая больница» в период с 1.01.2014 по 1.01.2020 годы.

В соответствии с критериями включения в исследование после получения информированного согласия законных представителей был проведен отбор пациентов с оперированной отслойкой сетчатки, которые были распределены на две сопоставимые по полу и возрасту, длительности и тяжести заболевания группы: основную ( $n=26$ ), которым была выполнена субпороговая лазеркоагуляция сетчатки, и контрольную группу ( $n=20$ ), которым лазеркоагуляция не выполнялась.

Средний возраст пациентов составил  $14,3 \pm 2,1$  года, длительность наблюдения –  $12,4 \pm 1,2$  месяца. Наилучшая корригированная острота зрения после хирургического лечения варьировала от 0,01 до 0,2. По данным ультразвукового сканирования у всех пациентов определялся остаточный уровень СРЖ, по данным оптической когерентной томографии (ОКТ) высота отслойки в макулярной области составляла до 500 мкм (300–500 мкм).

Метод применяли через 21 день после оперативного лечения при сохранении СРЖ и низкого функционального результата. Пациентам обеих групп проводили пенализацию здорового глаза, фотостимуляцию по утвержденной методике (амблиотренажер «Аист») оперированного глаза ежедневно курсом до 10 процедур.

Пациентам основной группы дополнительно проводили СПИЛК в заднем полюсе. Такая коагуляция предусматривает избирательное воздействие на клетки пигментного эпителия сетчатки лазерным излучением в микроимпульсном режиме без необратимой термической денатурации фоторецепторов и без повреждения нейроэпителия с целью стимуляции резорбции СРЖ и коррекции трансудативных нарушений для восстановления прилегания фоторецепторного слоя сетчатки к пигментному эпителию, что приводит к повышению остроты зрения.

Оценку проводили по следующим параметрам:

- изменение структуры и толщины эллипсоидного слоя нейроэпителия сетчатки (по данным ОКТ);
- функциональная активность сенсорной части зрительного анализатора (по динамике остроты зрения);
- степень абсорбции СРЖ (по данным ОКТ, динамике показателей ультразвукового сканирования).

Все пациенты были осмотрены до и после курса лечения на 7 и 30 день после коагуляции. Проводили стандартное офтальмологическое обследование с регистрацией остроты зрения, внутриглазного давления, поля зрения по данным автоматической компьютерной периметрии, ультразвукового сканирования, ОКТ.

Исследование остроты зрения проводили с помощью таблицы Сивцева – Головина. Поле зрения исследовалось на компьютерном анализаторе полей зрения Humphrey Visual Field Analyzer II (Carl Zeiss) в алгоритме SITA Standart 30-2 и кинетической периметрии. Изменение светочувствительности оценивали по динамике двух показателей: MD (mean deviation) и PSD (pattern standard deviation). ОКТ выполняли на приборе Copernicus SOCT (Optopol) в режиме Spectra Domain OCT.

Оценку эффективности предложенного метода проводили по динамике клинических данных в контрольной и основной группах до и после лечения.

Лечение методом СПИЛК осуществляли следующим образом: в конъюнктивальную полость оперированного глаза инстиллировали по 1 капле раствора тропикамида 1% двукратно с интервалом в 10 мин для получения мидриаза, затем инстиллировали 1 каплю раствора тетракаина гидрохлорида 1% для местной анестезии.

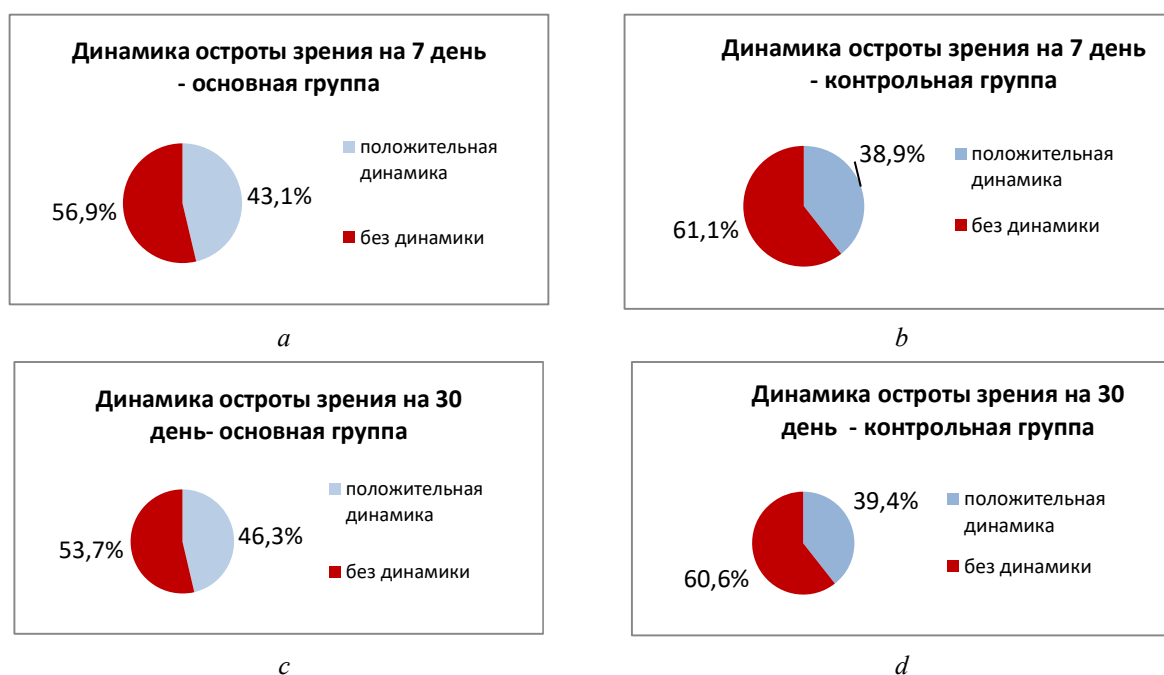
После инстилляций через 10 мин проводили субпороговую лазеркоагуляцию. Использовали следующие параметры микроимпульсного инфракрасного лазерного воздействия: длина волны – 810 нм, диаметр терапевтического пучка – 125 мкм, длительность микроимпульса – 50 мкс, частота – 800 Гц, рабочий цикл – 5 %, мощность микроимпульса – 750 мВт, пакет – 10 микроимпульсов, длительность интервала между пакетами – 100,0 мс. При шахматном порядке топографии воздействия до области сосудистых аркад, промежутки между коагулятами составляли 500 мкм. В области параfoвеа применяли сливное расположение коагулятов. Во время одного сеанса наносили 300–600 коагулятов. Курс лечения составлял три последовательных сеанса, выполняемых через день.

Полученные данные обработаны статистически с использованием пакета программ «Statistica 10.0». Результаты считались статистически значимыми при  $p < 0,05$ . Анализ материалов исследования проводили с помощью критерия  $\chi^2$  и Фишера.

### Результаты и их обсуждение

В рамках проведенных лечебных мероприятий клиническое улучшение выявлено у пациентов обеих групп. При этом в основной группе в 46,3 % глаз отмечалось улучшение остроты зрения на 0,05–0,1 при аналогичном возрастании в контрольной группе только в 39,4 % глаз ( $p < 0,05$ ); расширение поля зрения на 15–25° (суммарно по всем меридианам) произошло в 78,9 % глаз в основной группе и в 69,7 % глаз – в контрольной группе ( $p < 0,05$ ).

Изменения остроты зрения после курса лечения в сравнении с контрольной группой отражены на диаграммах (рис. 1).



**Рис. 1.** Динамика остроты зрения в группах с оперированной отслойкой сетчатки:  
*a, c* – острота зрения у пациентов основной группы на 7 и 30 день после коагуляции сетчатки;  
*b, d* – острота зрения у пациентов контрольной группы на 7 и 30 день после коагуляции сетчатки

**Fig. 1.** Dynamic change in visual acuity in groups with operated retinal detachment:  
*a, c* – visual acuity in patients of the main group on days 7 and 30 after retinal coagulation;  
*b, d* – visual acuity in patients of the control group on days 7 and 30 after retinal coagulation

Расширения границ поля зрения через 7 и 30 дней по показателям среднего суммарного значения по всем меридианам у детей после хирургического лечения отслойки сетчатки при наличии остаточной СРЖ в макулярной зоне по данным кинетической периметрии в результате лечения методом субпороговой инфракрасной лазерной коагуляции сетчатки отражены в табл. 1.

**Таблица 1.** Динамика границ поля зрения до и после лечения  
**Table 1.** Dynamics of the visual field boundaries before and after treatment

Клиническая группа Clinical group	До начала лечения Before starting treatment	Через 7 дней After 7 days	Через 30 дней After 30 days	Доля пациентов с улучшением, % Proportion of patients with positive dynamics of treatment, %	<i>p</i>
Основная ( <i>n</i> =26)	33,3 ± 5,8°	44,6 ± 3,5°	56,4 ± 3,3°	78,9	<0,05
Контрольная ( <i>n</i> =20)	34,2 ± 5,3°	37,6 ± 6,3°	52,3 ± 4,1°	69,7	<0,05

Таким образом, как видно из приведенных диаграмм и таблицы 1, при применении субпороговой инфракрасной лазерной коагуляции показатели остроты зрения и поля зрения в основной группе восстанавливались у достоверно большего количества пациентов (78,9 % в основной, относительно 69,7 % в контрольной группе).

В табл. 2 представлена динамика восстановления светочувствительности сетчатки в обеих группах за период от начала лечения до контроля через 7 и 30 дней.

**Таблица 2.** Динамика показателей светочувствительности сетчатки  
**Table 2.** Dynamics of indicators of light sensitivity of the retina

Клиническая группа Clinical group	dMD (Db) delta MEAN DEVIATION (Db)		dPSD (Db) delta PATTERN STANDARD DEVIATION (Db)		<i>p</i>
	Через 7 дней After 7 days	Через 30 дней After 30 days	Через 7 дней After 7 days	Через 30 дней After 30 days	
Основная ( <i>n</i> =26)	0,93 ± 0,08	1,03 ± 0,07	0,92 ± 0,06	0,98 ± 0,08	<0,05
Контрольная ( <i>n</i> =20)	0,89 ± 0,07	0,96 ± 0,05	0,91 ± 0,08	0,93 ± 0,09	<0,05

Согласно полученным результатам исследования, приведенным в табл. 2, светочувствительность в основной группе восстанавливалась достоверно лучше через 7 и 30 дней относительно контрольной группы.

Динамика изменения толщины и структуры эллипсоидной зоны фовеолярной области и толщины слоя внутренних и наружных сегментов фоторецепторов у детей после хирургического лечения отслойки при наличии остаточной СРЖ в макулярной зоне по данным ОКТ в результате лечения методом субпороговой инфракрасной лазерной коагуляции сетчатки представлена в табл. 3.

**Таблица 3.** Параметры восстановления эллипсоидной зоны (ЭЗ) и фоторецепторов сетчатки  
**Table 3.** Restoration of the parameters of the ellipsoid zone (EZ) and retinal photoreceptors

Клиническая группа Clinical group	Период Period	Толщина ЭЗ, мкм Thickness of the ellipsoid zone, μm	Толщина слоя наружных сегментов фоторецепторов, мкм Thickness of the layer of the outer segments of the photoreceptor, μm	Толщина слоя внутренних сегментов фоторецепторов, мкм Thickness of the layer of the inner segments of the photoreceptor, μm	Доля пациентов с восстановлением структуры ЭЗ, % Proportion of patients with restoration of the EZ structure, %
Основная ( <i>n</i> =24)	До лечения	0,47 ± 0,02	19,43 ± 5,47	15,73 ± 3,76	–
	Через 7 дней	0,53 ± 0,02	23,76 ± 4,52	17,56 ± 3,62	23,7
	Через 30 дней	0,75 ± 0,02	31,46 ± 5,23	21,3 ± 4,64	37,5
Контрольная ( <i>n</i> =20)	До лечения	0,50 ± 0,02	19,41 ± 4,73	15,49 ± 4,73	–
	Через 7 дней	0,51 ± 0,02	22,56 ± 4,29	16,68 ± 5,19	21,3
	Через 30 дней	0,70 ± 0,02	29,62 ± 5,3	19,74 ± 3,42	27,6

*p* < 0,05

Из приведенных в табл. 3 данных следует, что после применения субпороговой инфракрасной лазерной коагуляции показатели эллипсоидной зоны фовеолярной области и толщины слоя внутренних и наружных сегментов фоторецепторов у детей в отсроченный период в основной группе увеличивались на 2,4 % через 7 дней и на 9,9 % больше через 30 дней, чем в контрольной группе, что свидетельствует о стимуляции процессов регенерации нейроэпителлия сетчатки под действием применяемого инфракрасного излучения.

### Заключение

Анализ данных клинических методов исследования, динамики функциональных показателей показал, что применение метода субпороговой лазеркоагуляции сетчатки у детей после хирургического лечения отслойки при наличии остаточной субретинальной жидкости в макулярной зоне способствует восстановлению структуры нейроэпителлия сетчатки в области фовеа при тенденции к нормализации строения эллипсоидного слоя фоторецепторов, их микроанатомической морфологии. Клинически подтверждено положительное влияние метода лечения на процесс восстановления поврежденной непосредственно после хирургического лечения отслойки сетчатки и при отсроченном контроле через 7 и 30 дней после применения.

Субпороговая лазеркоагуляция хорошо переносится пациентами детского возраста и при соблюдении рекомендуемого режима параметров терапевтического воздействия не вызывает повреждений сенсорного эпителия сетчатки.

Таким образом, предлагаемый метод субпороговой инфракрасной лазеркоагуляции оперированной отслойки сетчатки глаза позволил оптимизировать лечение детей с прооперированной отслойкой сетчатки, улучшить анатомические и функциональные исходы: прилегание сетчатки в области макулы, абсорбцию субретинальной жидкости, улучшение остроты и поля зрения, что имеет медицинское и социально-экономическое значение.

### Список литературы

1. Ban Y., Rizzolo L.J. Differential regulation of tight junction permeability during development of the retina, pigment epithelium. *American Journal of Physiology*. 2000;279(3):744-750.
2. Chong V. Basic principles of micropulse laser and difference to other subthreshold techniques. *Proceedings of the 14th Euretina Congress, Instructional Course 18, Congress Materials*. London, UK, 2014.
3. Inagaki K., Ohkoshi K., Ohde S. Spectral-domain optical coherence tomography imaging of retinal changes after conventional multicolor laser, subthreshold micropulse diode laser, or pattern scanning laser therapy in Japanese with macular edema. *Retina*. 2012;32(8):1592-1600.
4. Kiire C., Sivaprasad S., Chong V. Subthreshold Micropulse Laser Therapy for Retinal Disorders. *Retina today*. 2011;January/February:67-70.
5. Lanzetta P., Dorin G., Pirracchio A., Bandello F. Theoretical bases of nonophthalmoscopically visible endpoint photocoagulation. *Semin Ophthalmol*. 2001;16(1):8-11.
6. Lavinsky D., Sramek C., Wang J., Huie P Dalal R, Mandel Y, Palanker D. Subvisible retinal laser therapy: titration algorithm and tissue response. *Retina*. 2014;34(1):87-97.
7. Lee R.W. Etiology of pediatric rheumatogenous retinal detachment: 15 years of experience. *Eye (Lond)*. 2008;22:636-640.
8. Roider J., Michaud N.A., Flotte T.J., Birngruber R. Response of the retinal pigment epithelium to selective photocoagulation. *Arch Ophthalmol*. 1992;110:1786-1792.
9. Soliman M.M. Pediatric rhegmatogenous retinal detachment. *Int Ophthalmol Clin*. 2011;51(1):147-171.
10. Бойко Э.В. *Лазеры в офтальмохирургии: теоретические и практические основы*. С.-Петербург: ВмедА; 2004.
11. Желтов Г.И., Романов Г.С., Романов О.Г., Иванова Е.В. Селективное действие лазерных импульсов на ретинальный пигментный эпителий. Физические основы. *Новое в офтальмологии*. 2012;3:37-43.
12. Федорук Н.А., Федоров А.А., Большунов А.В. Патоморфологические и гистохимические проявления взаимодействия лазерного излучения с тканями хориоретинального комплекса. *Вестник офтальмологии*. 2009;3:61-64.

## References

1. Ban Y., Rizzolo L.J. Differential regulation of tight junction permeability during development of the retina, pigment epithelium. *American Journal of Physiology*. 2000;279(3):744-750.
2. Chong V. Basic principles of micropulse laser and difference to other subthreshold techniques. *Proceedings of the 14th Euretina Congress, Instructional Course 18, Congress Materials*. London, UK, 2014.
3. Inagaki K., Ohkoshi K., Ohde S. Spectral-domain optical coherence tomography imaging of retinal changes after conventional multicolor laser, subthreshold micropulse diode laser, or pattern scanning laser therapy in Japanese with macular edema. *Retina*. 2012;32(8):1592-1600.
4. Kiire C., Sivaprasad S., Chong V. Subthreshold Micropulse Laser Therapy for Retinal Disorders. *Retina today*. 2011;January/February:67-70.
5. Lanzetta P., Dorin G., Pirracchio A., Bandello F. Theoretical bases of nonophthalmoscopically visible endpoint photocoagulation. *Semin Ophthalmol*. 2001;16(1):8-11.
6. Lavinsky D., Sramek C., Wang J., Huie P Dalal R, Mandel Y, Palanker D. Subvisible retinal laser therapy: titration algorithm and tissue response. *Retina*. 2014;34(1):87-97.
7. Lee R.W. Etiology of pediatric rhegmatogenous retinal detachment: 15 years of experience. *Eye (Lond)*. 2008;22:636-640.
8. Roider J., Michaud N.A., Flotte T.J., Birngruber R. Response of the retinal pigment epithelium to selective photocoagulation. *Arch Ophthalmol*. 1992;110:1786-1792.
9. Soliman M.M. Pediatric rhegmatogenous retinal detachment. *Int Ophthalmol Clin*. 2011;51(1):147-171.
10. Boyko E.V. [*Lazery v oftalmokhirurgii: teoreticheskie i prakticheskie osnovy*]. St.-Petersburg: VmedA; 2004. (In Russ.)
11. Zheltov G.I., Romanov GS, Romanov OG, Ivanova E.V. [Selektivnoe deistvie lazernykh impulsov na retinalnyi pigmentnyi epiteliu. Fizicheskie osnovy]. *Novoe v oftalmologii*. 2012;3:37-43. (In Russ.)
12. Fedoruk N.A., Fedorov A.A., Bolshunov A.V. [Patomorfologicheskie i gistokhimicheskie proiavleniia vzaimodeistviia lazernogo izlucheniia s tkaniami khorioretinalnogo kompleksa]. *Vestnik oftalmologii*. 2009;3:61-64. (In Russ.)

## Вклад авторов

Сущеня Г.А. предложила концепцию метода субпороговой инфракрасной лазерной коагуляции при отслойке сетчатки у детей; провела исследование, сбор, анализ, интерпретацию данных, а также лечение пациентов предложенным методом.

Марченко Л.Н. провела обобщение и интерпретацию полученных данных.

## Authors' contribution

Sushchenya H.A. proposed the concept of the subthreshold infrared laser coagulation method for children's retinal detachment; conducted research, data collection and analysis, interpretation of data, and also the treatment of patients with the proposed method.

Marchenko L.N. generalized and interpreted the data obtained.

## Сведения об авторах

Сущеня Г.А., аспирант кафедры глазных болезней Белорусского государственного медицинского университета, врач отделения детской офтальмологии Минской областной детской клинической больницы.

Марченко Л.Н., д.м.н., профессор, заведующий кафедрой глазных болезней Белорусского государственного медицинского университета.

## Information about the authors

Sushchenya H.A., PhD student of the Department of Eye Diseases of the Belarusian State Medical University, Doctor of the Department of Pediatric Ophthalmology, Minsk Regional Children's Clinical Hospital.

Marchenko L.N., D.Sci (Medicine), Professor, Head of the Department of Eye Diseases of the Belarusian State Medical University.

## Адрес для корреспонденции

220131, Республика Беларусь,  
Минская обл., пос. Лесной,  
Минская областная детская  
клиническая больница»  
тел. +375-29-503-43-31;  
e-mail: halina.sushchenia@yandex.ru  
Сущеня Галина Анатольевна

## Address for correspondence

220131, Republic of Belarus,  
Minsk region, Lesnoy village,  
Minsk Regional Children's  
Clinical Hospital  
tel. +375-29-503-43-31;  
e-mail: halina.sushchenia@yandex.ru  
Sushchenya Halina Anatolievna